

Artículo original

Trasplante autólogo de células hematopoyéticas de médula ósea para el tratamiento de isquemia crítica en la insuficiencia arterial periférica en el paciente diabético. Informe preliminar

Gerardo Enrique Muñoz Maldonado,* Rogelio Salinas Domínguez,* David Gómez Almaguer,** Santos Guzmán López,*** Jesús Zacarías Villarreal Pérez,**** Mario A Campos Coy,¹ Alfredo B Cuéllar Barboza,* Mariajesús Treviño Garza,* Guillermo Ruiz Delgado,** Luz del Carmen Tarin Arzaga,** Eduardo Vázquez Garza**

RESUMEN

Antecedentes: la enfermedad vascular periférica es una afección que frecuentemente se manifiesta en pacientes con diabetes mellitus. El tratamiento quirúrgico reporta mortalidad de 1.9 a 15%, con mejoría limitada. El tratamiento médico sólo brinda mejoría parcial y temporal. Las células progenitoras endoteliales, que están entre las células progenitoras periféricas, pueden diferenciarse a diversas líneas celulares, se reproducen sin perder esa capacidad y participan en la neoangiogénesis. Estas células están en la médula ósea y en la sangre circulante.

Objetivo: comparar el trasplante autólogo de células progenitoras endoteliales obtenidas de la médula ósea para tratar la enfermedad vascular periférica avanzada del paciente con diabetes mellitus, y en otro grupo control, estimulando la médula ósea e infiltrando sólo el sustrato en las extremidades inferiores.

Pacientes y métodos: se estudiaron 13 pacientes, divididos en dos grupos, al grupo I (n=5) se le suministró tratamiento médico e infiltración con albúmina al 5% sin células madre, al grupo II (n = 8) se le trasplantaron células progenitoras endoteliales por vía intramuscular en el miembro inferior afectado; para distinguir si la neoangiogénesis se debía a la diferenciación de las células progenitoras endoteliales o a un proceso inflamatorio local inducido por los elementos trasplantados.

Resultados: en la comparación, el grupo I mejoró clínicamente en 50% y en la oximetría trascutánea, estadísticamente significativa; en el grupo II se observó mejoría en todos los parámetros, estadísticamente significativa.

Conclusiones: este estudio muestra un importante avance en el tratamiento con células madre hematopoyéticas en pacientes que no tienen otra alternativa para mejorar su calidad de vida.

Palabras clave: trasplante, células hematopoyéticas progenitoras, pie diabético, insuficiencia vascular periférica.

ABSTRACT

Background: Peripheral Arterial Disease is a frequent public health problem and a main complication of diabetes. Multiple reports show that endothelial progenitor cells can differentiate into endothelial cells and produce neoangiogenesis. Patients with diabetes are known to have impaired endothelial progenitor cell function. It has also been suggested that neoangiogenesis might be induced by inflammation only.

Objective: To compare the autologous endothelial progenitor cell transplantation obtained from the bone marrow to treat advanced peripheral vascular disease in patients with diabetes mellitus, and in another control group, stimulating the bone marrow and infiltrating only the substrate in the lower limbs

Methods: This study compared autologous endothelial progenitor cell transplant with inflammation, both prior G-CSF stimulation. Group I (n=5) was induced with G-CSF and injected with endothelial progenitor cell substrate (albumin 5%). Group II (n=8) was induced with G-CSF and injected with autologous endothelial progenitor cells.

Results: In comparison, group I showed clinical and transcutaneous oximetry improvement in 50% of the patients, which was statistically significant, in group II improvement was observed in all the parameters, being statistically significant.

Conclusions: This study shows a significant advance in treatment with hematopoietic stem cells in patients who have no other alternative for improving their quality of life.

Key words: transplantation, hematopoietic cells, diabetic foot, peripheral arterial disease.

La enfermedad isquémica en el paciente con diabetes mellitus se debe a la degeneración aterosclerótica acelerada, principalmente de las arterias tibioperoneas;¹ en la microcirculación existe respuesta vasodilatadora poco eficaz debido a la disminución a la respuesta dependiente del endotelio, de

la fibra muscular lisa y del reflejo nervioso.² Se ha comprobado que las células progenitoras endoteliales en la médula ósea y sangre periférica del adulto contribuyen a la neovascularización inducida por la lesión o enfermedad preexistente,³ pero muestran dificultad para su proliferación, adhesión e incorporación a las estructuras vasculares

cuando hay diabetes mellitus, debido a los efectos metabólicos adversos, la reducida cantidad de células y la respuesta ineficiente del tejido lesionado.⁴

Las células hematopoyéticas progenitoras pueden diferenciarse a cualquier linaje de células hematológicas y se distinguen principalmente por exhibir autorrenovación. En 1997 Asahara y su grupo demostraron que estas células, CD34 positivas, podían diferenciarse a células endoteliales *ex vivo* a las cuales llamaron células progenitoras endoteliales (CPE).⁵ La identificación y conteo de éstas se realiza utilizando el marcador de superficie CD34, que es el antígeno monoclonal desarrollado para moléculas de superficie específicas de las células hematopoyéticas progenitoras.⁶ La cantidad de células CD34+ puede incrementarse por el factor estimulante de colonias de granulocitos (G-CSF), que promueve la proliferación y movilización de las células progenitoras medulares, incluidas las células progenitoras endoteliales.^{6,7}

El diabético con enfermedad isquémica puede tener un síndrome conocido como pie diabético, definido por la Organización Mundial de la Salud como la ulceración, infección o gangrena del pie, relacionadas con neuropatía y diferentes grados de enfermedad arterial periférica. Este síndrome es una complicación grave que puede causar la amputación del miembro. Por su alta frecuencia y los enormes costos sanitarios y sociales constituye un grave problema de salud pública.⁸ Se estima que para el año 2025

la cantidad de diabéticos será de 11.7 millones y México ocupará la séptima posición en el mundo.⁹

Clínicamente la enfermedad isquémica de la extremidad inferior se manifiesta con retraso del llenado capilar, palidez al subir y rubor al bajar la extremidad, pérdida del vello local, engrosamiento de las uñas, ausencia o disminución de pulsos o claudicación intermitente (dolor a la marcha). El dolor es intenso, a menudo intolerable, ocurre sobre todo en la noche y disminuye considerablemente la calidad de vida del paciente.¹⁰ El dolor en reposo es el signo clínico indicativo de isquemia grave.^{1,11} Existen diferentes métodos útiles para la evaluación de la isquemia de miembros periféricos, como el índice tobillo-brazo, la manometría vascular o Doppler segmentario, y la oximetría transcutánea regional, que es una medida objetiva y cuantitativa de la microvasculatura. La oximetría se efectúa al calentar la piel a 44°C por medio de un electrodo de Clark, lo que origina vasodilatación; posteriormente registra la concentración de oxígeno que es profunda al tejido en milímetros de mercurio. Si la medición es de menos de 25 mmHg en posición supina se considera que el pie está en riesgo de tener complicaciones,¹² la medición menor de 10-15 mmHg es consistente con isquemia crítica. Estas mediciones no se afectan por la aterosclerosis del paciente con diabetes mellitus, y múltiples estudios han recalcado su utilidad en la evaluación del pie diabético debido a su adecuada sensibilidad (85%) y especificidad (92%).^{13,14}

Existen opciones terapéuticas no quirúrgicas que incluyen la administración de vasodilatadores y hemorreológicos, con efectividad no concluyente según los estudios actuales.¹⁵ La cirugía de *by pass*, que utiliza un trasplante autólogo de la vena safena interna del paciente para revascularizar el área de mayor oclusión, sólo puede ofrecerse a cierto número de pacientes, debido a la dificultad de obtener un adecuado conducto, la edad avanzada, la morbilidad cardiaca, renal y pulmonar, entre otras limitantes.¹⁶ Los estudios recientes sugieren que la administración de factores de crecimiento y el trasplante de células progenitoras podrían representar nuevas opciones terapéuticas para inducir angiogénesis.^{17,18}

* Servicio de cirugía general.

** Servicio de hematología.

*** Departamento de anatomía humana.

**** Servicio de endocrinología.

¹ Departamento de radiodiagnóstico. Facultad de Medicina y Hospital Universitario Dr. José Eleuterio González de la UANL.

Correspondencia: Dr. Gerardo E. Muñoz Maldonado. Servicio de cirugía general. Facultad de Medicina y Hospital Universitario Dr. José Eleuterio González de la UANL. Avenida Francisco I. Madero y Gonzalitos s/n, colonia Mitrás Centro, CP 64460, Monterrey, Nuevo León, México. Teléfono 01(81) 8348-3303.

E-mail: drgmunoz@prodigy.net.mx

Recibido: diciembre, 2007. Aceptado: diciembre, 2007.

Este artículo debe citarse como: Muñoz MGE, Salinas DR, Gómez AD, Guzmán LS y col. Trasplante autólogo de células hematopoyéticas de médula ósea para el tratamiento de isquemia crítica en la insuficiencia arterial periférica en el paciente diabético. Informe preliminar. Medicina Universitaria 2008;10(38):29-35.

La versión completa de este artículo también está disponible en: www.revistasmedicasmexicanas.com.mx

PACIENTES Y MÉTODOS

Se estudiaron 13 pacientes, que se dividieron en dos grupos:

Grupo I n = 5, grupo control, se les aplicó el sustrato de las células madre en la extremidad afectada y recibieron el tratamiento médico a base de hemorreológicos y vasodilatadores durante tres meses.¹⁹

Grupo II n = 8, recibieron el tratamiento de trasplante de células hematopoyéticas en la extremidad afectada y a base de hemorreológicos y vasodilatadores.

Se incluyeron en forma prospectiva todos los pacientes que aceptaron participar en el estudio con consentimiento informado por escrito, avalado por el comité de ética de nuestra institución y que reunían los siguientes criterios de inclusión: tener diabetes mellitus o aterosclerosis con enfermedad arterial periférica e isquemia grave de una o ambas extremidades inferiores como complicación, que se manifiesta por lesión trófica o dolor; de uno u otro sexo y ser mayores de 18 años de edad. Los criterios de exclusión fueron: tener estado hipercoagulable, antecedentes de enfermedad vascular obstructiva en el cerebro, los riñones o el corazón, insuficiencia cardíaca congestiva (fracción de eyección menor a 30%), enfermedad neoplásica maligna, gangrena que requiriera amputación parcial o total de una extremidad, proceso infeccioso activo grave en cualquier sitio del organismo, diabetes mellitus descompensada o más de 75 años de edad.

Durante el tiempo del protocolo los pacientes recibieron el cuidado convencional de sus úlceras (curaciones) y se trataron con antibióticos en los casos con signos de infección local leve.

Se les clasificó según la escala de Leriche y Fontaine (cuadro 1), se solicitaron exámenes de laboratorio generales, incluidos: biometría hemática, perfil bioquímico, telerradiografía de tórax, eco Doppler de extremidades con determinación del índice brazo-tobillo, medición de presión de oxígeno transcutáneo y angiografía de la extremidad afectada.

Cuadro 1. Clasificación Leriche y Fontaine

Grados	Manifestaciones clínicas
I	Lesiones asintomáticas
II	Claudicación intermitente
II a	Dolor después de caminar más de 150 m en plano
II b	Dolor después de caminar menos de 150 m en plano
III	Dolor en reposo
IV	Lesiones de necrosis y gangrena

Se administró factor estimulante de colonias de granulocitos (filgrastim) a dosis de 5 mg/kg/día/ durante cuatro días, vía subcutánea. Al quinto día de la administración del filgrastim se realizó un procedimiento de punción y aspiración de médula ósea con anestesia local y sedación general leve, se utilizó aguja de Jamshidi para aspirado de la cresta iliaca posterior con el fin de obtener 100 mL en total. El producto obtenido se procesó en una centrífuga refrigerada Sigma EK15® a 3,500 rpm/15 min a 8°C con HES 6% (pentalmidon 6 g/100 mL)) para obtener la capa de células mononucleares. Una vez que se obtuvo el producto se hizo conteo de células CD34+ y su viabilidad se evaluó con un citofluorómetro FACS calibre de Becton Dickinson® con CD45FITC (isotiocianato de fluoresceína)/CD34PE (Ficoeritrina)/7AAD (7-Amino actinomicyn D). Se ajustó la cuenta a 2×10^6 de células mononucleares, en un tubo Falcón estéril de 50 mL y se llevó al quirófano para administrar al paciente por vía intramuscular de 0.5 a 1 mL en 30 a 50 sitios de la extremidad afectada, con profundidad de aproximadamente 1 cm, con aguja número 25 (figura 1). La administración se llevó a cabo en el quirófano, bajo anestesia local o sedación, en caso de ser necesario. El propósito fue administrar al paciente más de 2×10^6 células totales.

Semanalmente se realizaron evaluación clínica y oximetría trascutánea comparativa en el tórax y la extremidad afectada para ver los cambios durante el periodo de observación. En la semana 12 postrasplante se efectuó la última revisión y se realizó angiografía para deter-

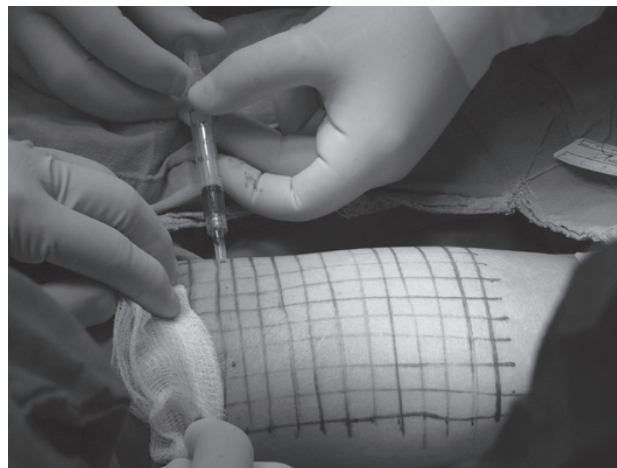


Figura 1. Procedimiento quirúrgico. Inyección de células madre en al menos 50 sitios diferentes de la pantorrilla afectada.

Cuadro 2. Comparativo de ambos grupos en las variables de evaluación

	Estadio clínico. Escala Leriche y Fontaine		Oximetría		Conteo de CD34+	Angiorresonancia
	Pretrasplante	Postrasplante	Pretrasplante	Postrasplante		
Grupo 1						
Control						
1	IV	II a	49 mmHg	59 mmHg	NA	Una cruz
2	IV	II b	42 mmHg	51 mmHg	NA	Dos cruces
3	II b	II a	44 mmHg	47 mmHg	NA	Una cruz
4	II b	II b	27 mmHg	32 mmHg	NA	Sin cambio
5	III	II b	30 mmHg	34 mmHg	NA	Sin cambio
Grupo 2						
Trasplante						
1	IV	Sin claudicación	46 mmHg	52 mmHg	3.1 x 10 ⁶	Tres cruces
2	IV	Sin claudicación	52 mmHg	60 mmHg	4.4 x 10 ⁶	Tres cruces
3	II b	Eliminación	38 mmHg	Eliminación	2.2 x 10 ⁶	Eliminación
4	IV	II b	48 mmHg	60 mmHg	20.6 x 10 ⁶	Tres cruces
5	IV	II b	42 mmHg	48 mmHg	3.7 x 10 ⁶	Una cruz
6	III	II b	35 mmHg	45 mmHg	18.4 x 10 ⁶	Tres cruces
7	III	II a	45 mmHg	49 mmHg	5.9 x 10 ⁶	Dos cruces
8	II a	Sin claudicación	36 mmHg	46 mmHg	22.4 x 10 ⁶	Tres cruces

Análisis estadístico

Grupo I: se realizó prueba de la *t* de Student para muestras relacionadas en estas variables con el fin de evaluar si el aumento era significativo y se encontró un valor de $p < 0.05$, estadio clínico $p = 0.129$, oximetría trascutánea pre y postrasplante $p = 0.005$, prueba de ji al cuadrado, angiorresonancia $p = 0.819$ y criterio de éxito $p = 0.819$.

Grupo II: se realizó prueba de la *t* de Student para muestras relacionadas en estas variables para evaluar si el aumento era significativo y se encontró un valor de $p < 0.05$. Estadio clínico $p < 0.001$, oximetría trascutánea pre y postrasplante $p < 0.001$, prueba de ji al cuadrado, angiorresonancia $p = 0.068$ y criterio de éxito $p = 0.004$.

minar el grado de neoangiogénesis posterior al tratamiento (cuadro 2).

RESULTADOS

Entre los criterios de éxito de este estudio se tomaron como parámetros la mejoría clínica mostrada a través de un cambio positivo o negativo en la clasificación funcional de Leriche y Fontaine (cuadro 1), así como la angiorresonancia previa y posterior al trasplante y la medición de oxígeno trascutáneo. El tratamiento se consideró exitoso cuando se comprobó mejoría de grado IV o III a grados II (a o b) y I, así como el desarrollo de nuevos vasos colaterales en la angiorresonancia comparativa posterior a las 12 semanas de observación, además de una lectura de la oximetría trascutánea de más de 40 mmHg.

Entre los criterios de fracaso se consideraron los siguientes: cuando no hubo mejoría clínica (clasificación

funcional de Leriche y Fontaine), si no hubo desarrollo de nuevos vasos colaterales mediante angiorresonancia comparativa, +0 sin desarrollo de vasos colaterales, +1 desarrollo leve y la evaluación de oximetría trascutánea menor de 40 mmHg.

En la comparación de los grupos, a pesar de que en el I (control) se observó mejoría clínica en la clasificación de Leriche y Fontaine, 50% de los pacientes refirió mejoría clínica sin datos en los parámetros de la oximetría trascutánea y los de formación neovascular en la angiorresonancia (cuadro 2). En el análisis estadístico se realizó prueba de la *t* de Student para muestras relacionadas con estas variables para evaluar si el aumento era significativo, se encontró un valor de $p < 0.05$; estadio clínico: $p = 0.129$, oximetría trascutánea pre y postrasplante $p = .005$, prueba de la ji al cuadrado, angiorresonancia $p = 0.819$, criterio de éxito $p = 0.819$.

A pesar de que se estimuló la médula ósea en forma sistémica para la proliferación de las células madre, reali-

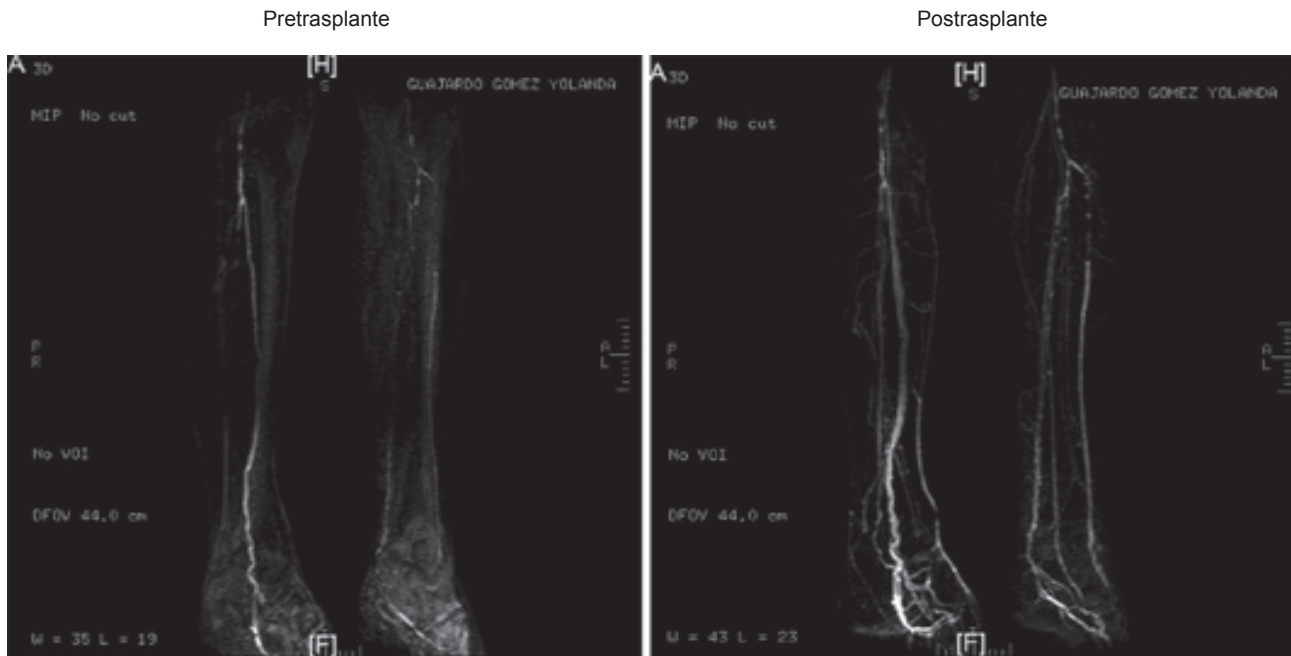


Figura 2. Angiorresonancia pretrasplante y postrasplante. Se observa un cambio significativo con aumento en el flujo de las arterias de la extremidad inferior izquierda que era la afectada.

zar la punción en la extremidad afectada no fue suficiente para que factores locales propiciaran la migración de las mismas.

En el grupo II se observó mejoría importante en todos los parámetros; los pacientes refirieron un cambio favorable en la claudicación intermitente y en la escala clínica de Leriche y Fontaine (cuadros 1 y 2); asimismo, la oxigenación trascutánea mejoró a partir de la novena o décima semanas del trasplante y la angiorresonancia mostró neoangiogénesis objetiva en 100% de los casos, con aumento en la irrigación distal de la extremidad afectada (figura 2). En el análisis estadístico, a este grupo se le realizó prueba de la *t* de Student para muestras relacionadas en estas variables con el fin de evaluar si el aumento era significativo, y se encontró un valor de $p < 0.05$, en el estadio clínico $p < 0.001$, oximetría trascutánea pre y postrasplante $p < 0.001$, prueba de la χ^2 al cuadrado, angiorresonancia $p = 0.068$, criterio de éxito $p = 0.004$. Uno de estos pacientes tenía amputación transmetatarsiana, que luego de un mes de evolución no curaba adecuadamente (figura 3), a las 15 semanas postrasplante estaba por completo cicatrizada (figuras 4 y 5). Un paciente se eliminó del estudio porque resultó con insuficiencia renal y entró al programa de diálisis.

DISCUSIÓN

Las complicaciones con mayor morbilidad y mortalidad en el paciente diabético son: aumento en el riesgo de infarto de miocardio, ceguera, insuficiencia renal, neuropatía periférica y enfermedad vascular periférica. La enfermedad vascular periférica del diabético tipo 2 predomina en las extremidades inferiores (90%), puede ser muy grave y dejar secuelas importantes, incapacidad permanente o dolor




Figura 3. Amputación transmetatarsiana de un mes de evolución con tratamiento convencional y curaciones sin evidencia de tejido de granulación y proceso de cicatrización.

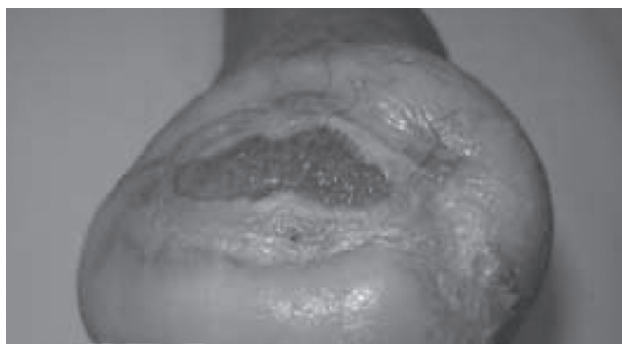

Figura 4. Aspecto luego de siete semanas del trasplante con células progenitoras endoteliales, donde se observa un cambio muy favorable en el proceso de cicatrización.

crónico de difícil tratamiento. En nuestro país es la principal causa de amputación en los miembros inferiores.²⁰

Se estudiaron modelos experimentales en animales en los que se provocó diabetes mellitus y se les trasplantó médula ósea en los sitios donde existió lesión arterial; se observó desarrollo rápido de la neovascularización, con alivio de la isquemia.²¹ Por lo anterior, una de las propuestas que ha tomado gran impulso en el tratamiento de la enfermedad isquémica periférica en el paciente diabético es la aplicación de células progenitoras endoteliales para estimular la neoangiogénesis.

Durante la década de 1970 se realizaron los primeros trasplantes de médula ósea que lograron curar a pacientes con leucemia. Las células progenitoras endoteliales forman parte de esta población de células hematopoyéticas progenitoras y al principio se creyó que sólo se producían durante la vida embrionaria.²² En 1997 se desmintió el paradigma de que las células angioblásticas con capacidad para diferenciarse en células endoteliales para la neoformación de vasos sanguíneos sólo se producían durante el periodo embrionario.

Estas células pueden obtenerse de sangre periférica, médula ósea y sangre de cordón umbilical. También se observó que estas células endoteliales primitivas eran positivas para el marcador conocido como factor de crecimiento vascular endotelial (VEGFR2, por sus siglas en inglés) que había sido identificado en estudios previos durante procesos de revascularización en modelos animales.²³ Las células progenitoras endoteliales son, por tanto, células CD34 y VEGFR2 positivas; sin embargo, la mayor parte de los estudios para revascularización que usan células progenitoras endoteliales han empleado el marcador CD34 porque está mejor estudiado.²⁴ Es difícil

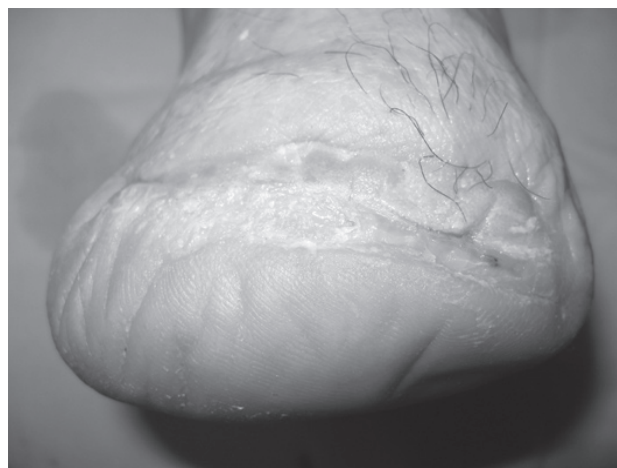

Figura 5. Quince semanas postrasplante de células progenitoras endoteliales, se observa una cicatrización completa de la amputación.

definir las células progenitoras endoteliales como un grupo único de células mononucleares provenientes del linaje de las células hematopoyéticas progenitoras y se requerirá de mayor experimentación inmunológica para distinguirlas en su totalidad.²⁵ Múltiples estudios demostraron que cuando se estimulan células CD34 positivas con el factor estimulante de colonias de granulocitos se obtiene un cultivo que puede dividirse en dos grandes líneas celulares, la primera se integra por células mononucleares (grupo de células progenitoras endoteliales), granulocitos y algunas células dendríticas; la segunda se compone, principalmente, de células dendríticas.^{6,7}

Los avances en tecnología, genética y biología celular podrían proveer nuevas opciones de tratamiento en los pacientes con isquemia crítica de miembros inferiores que no son aptos para los procedimientos usuales de revascularización. Este estudio, como otros que se encuentran en la bibliografía, muestra el importante avance que tiene este tipo de tratamiento con células madre hematopoyéticas en pacientes que actualmente no tienen alguna otra alternativa para mejorar su calidad de vida, sobre todo en las enfermedades crónico degenerativas, como la diabetes mellitus, la aterosclerosis y otras enfermedades vasculares, en las que la única opción de tratamiento es la amputación de la extremidad.

Este estudio proporciona pruebas del beneficio del tratamiento con trasplante autólogo de células hematopoyéticas para la neoformación vascular en las extremidades inferiores isquémicas, y despeja las dudas en relación con

la proliferación de células madre sistémicas y la inflamación local que pudieran propiciar la neoangiogénesis. Este estudio apoya la nueva experimentación en el campo del trasplante de células hematopoyéticas, ya que los pacientes a los que se les inyectaron las células tuvieron mejoría clínica local, que se reflejó en mejor oxigenación trascutánea y neoangiogénesis demostrada por angiografía, lo que pudo deberse a factores humorales liberados localmente después del trasplante.

Agradecimientos

A los doctores: Donato Saldívar Rodríguez, José C. Jaime Pérez, Guillermo Elizondo Riojas, Francisco Decrescenzo Tancredi, Martín J. Álvarez Ovalle, Verónica Garza Rodríguez, Jorge Manjarrez García, Jamil H. Castillo, Brenda E. Salinas Balboa, Alfonso A. Zapata Garrido.

REFERENCIAS

- Bauer E. Foot ulcers. *N Engl J Med* 2000;343:787-93.
- Zimmy S. Early detection of microcirculatory impairment in diabetic patients with foot at risk. *Diabetes Care* 2001;24:1810-4.
- Tepper OM, Galiano RD, Capla JM, Kalka C, Gagne PJ, et al. Human endothelial progenitor cells from type II diabetics exhibit impaired proliferation, adhesion, and incorporation into vascular structures. *Circulation* 2002;106:2781-6.
- Loomans CJ, de Koning EJ, Staal FJ, Rookmaaker MB, Verseyden C, et al. Endothelial progenitor cell dysfunction: a novel concept in the pathogenesis of vascular complications of type 1 diabetes. *Diabetes* 2004;53:195-9.
- Asahara T, Murohara T, Sullivan A, Silver M, Li T, et al. Isolation of putative progenitor endothelial cells for angiogenesis. *Science* 1997;275:964-7.
- Hill JM, Zalos G, Halcox JP, Schenke W, Waclawiw M, et al. Circulating endothelial progenitor cells, vascular function, and cardiovascular risk. *N Engl J Med* 2003;348:593-600.
- Curti A, Fogli M, Ratta M, Biasco G, Tura S, Lemoli R. Dendritic cell differentiation from hematopoietic CD34+ progenitor cells. *J Biol Regul Homeost Agents* 2001;15:49-52.
- World Health Organization. The cost of diabetes. WHO Fact Sheet No. 236. 2002, Jun 1 2006. <<http://www.who.int>>
- Escobedo J. Incidencia y letalidad de las complicaciones agudas y crónicas de la diabetes mellitus en México. *Salud Publica Mex* 1996;38:236-42.
- Lenhard MJ, Maser RE. Sharing the pain. *Diabetes Care* 2003;26:1606-7.
- Boyko J, Ahroni J, Cohen V, Nelson KM, Heagerty PJ. Prediction of diabetic foot ulcer occurrence using commonly available clinical information. The Seattle diabetic foot study. *Diabetes Care* 2006;29:1202-7.
- Kalani M. Transcutaneous oxygen pressure and toe and toe blood pressure as predictors for outcome of diabetic ulcers. *Diabetes Care* 1999;22:127-31.
- Sheffield PJ. Clinical applications of TcpO₂ in hyperbaric oxygen treatment. *Blood Gas News* 1998;72:10-13.
- Elio M. Gas transcutaneous determination in diabetic critical limb ischemia. *Diabetes Care* 2005;28:2081-4.
- Guilmot JL, Diot E. The role of drug therapy in the treatment of critical ischemia of the lower limbs. *Presse Med* 1999;28:647-50.
- Faries PL, Arora S, Pomposelli FB Jr, Pulling MC, Smakowski P, et al. The use of arm vein in lower-extremity revascularization: results of 520 procedures performed in eight years. *J Vasc Surg* 2000;31:50-59.
- Levy BI. Diabetes and ischemia of lower extremities: potential strategies of therapeutic angiogenesis. *Journ Annu Diabetol Hotel Dieu* 2005;27-32.
- Silvestre JS. Diabetes and peripheral arterial occlusive disease: therapeutic potential and pro-angiogenic strategies. *Ann Cardiol Angeiol* 2006;55:100-3.
- Rice TW. Optimal medical management of peripheral arterial disease. *Vasc Endovasc Surg* 2006;40:312-27.
- Zachary T. American Diabetes Association 60th scientific sessions, 2000. *Diabetes Care* 2001;24:946-51.
- Huang P, Li S, Han M, Xiao Z, Yang R, Han ZC. Autologous transplantation of granulocyte colony-stimulating factor mobilized peripheral blood mononuclear cells improves critical limb ischemia. *Diabetes Care* 2005;28:2155-60.
- Edward A. Hematopoietic stem cell transplantation. *N Engl J Med* 2006;354:1813-26.
- Zentilin L. Bone marrow mononuclear cells are recruited to the sites of VEGF-induced neovascularization but are not incorporated into the newly formed vessels. *Blood* 2006;107:3546-54.
- Gehling UM, Ergun S, Schumacher U, Wagener C, Pantel K, et al. *In vitro* differentiation of endothelial cells from AC133-positive progenitor cells. *Blood* 2000;95:3106-12.
- Urbich C, Dimmeler S. Endothelial progenitor cells: characterization and role in vascular biology. *Circ Res* 2004;95:343-53.